

切片連結：http://140.120.114.107/ivp_slide_view.php?id=2329

切片名稱：Case 2.CM23-11001K

Case 2. CSVP 2024-3225 (CM23-11001, ADDC NCHU, C.P. Huang, J.W. Liao, and H.Y. Chiou)

Holstein cow (*Bos taurus*), 5-month-old, showed signs of anorexia and bloody diarrhea. The morbidity and mortality were about 25% (5/20) and 25% (5/20), respectively.

病例摘要

牛病毒性下痢

Bovine Viral Diarrhea in a Holstein Cow

¹黃仲平、廖俊旺^{1,2}、邱慧英^{1,2*}

¹國立中興大學動物疾病診斷中心

²國立中興大學獸醫病理生物學研究所

摘要 彰化某牧場在養 5-8 月齡牛共 20 頭，於民國 112 年 10 月出現血樣下痢並陸續出現死亡，發病率及死亡率均為 25% (5/20)，於民國 112 年 11 月 3 日送檢 1 頭病弱牛至動物疾病診斷中心進行病理學檢驗。病牛外觀可見肛門周圍綠色黏液樣下痢便沾黏，剖檢可見小腸中段與後段漿膜面與黏膜面潮紅，皺胃黏膜潮紅。顯微病變可見小腸結腸炎、盲腸炎與胃炎。微生物檢查結果於腸道分離出 *Clostridium perfringens*、*Escherichia coli*。分子生物學檢查取送檢牛隻之腸黏膜拭子，檢驗牛病毒性下痢病毒(BVDV)，結果為陽性，最終診斷為牛之牛病毒性下痢。

關鍵字：病毒性下痢、BVDV、乳牛

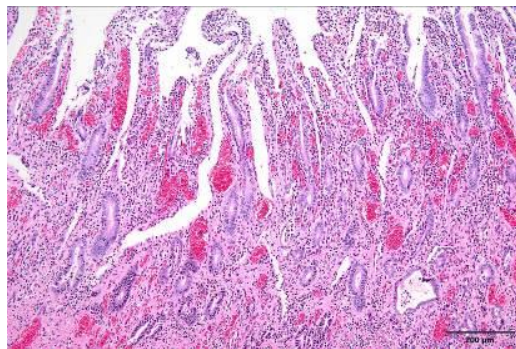
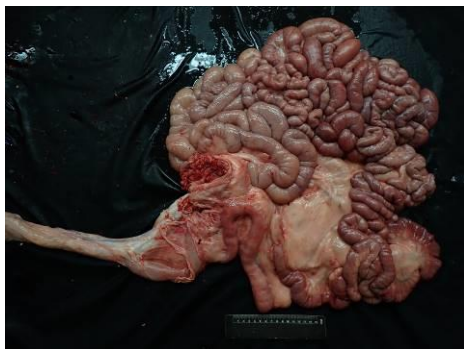


Fig.1 小腸中後段漿膜面整體潮紅 Fig. 2 腸道黏膜固有層可見炎症細胞浸潤