

切片連結：http://140.120.114.107/ivp_slide_view.php?id=1996

切片名稱：Case 4. P110-099-3-3

Case 4. CSVP 2022-3131 (P110-099, NPUST ADCC, J.L. Ku, Y.C. Li, Y.Y. Lien and M.C. Cheng)

Chicken, 4-week-old, showed clinical signs of breathing noises and rales. Lesions of liver and kidney were noted at necropsy. The mortality was 0.8% (30/3,600)

黑羽土雞之包涵體性肝炎及傳染性支氣管炎

Inclusion Body Hepatitis and Infectious Bronchitis in Black Feather Native Chicken

顧芮玲¹ 黃珮雯^{1,2} 楊絮安^{1,2} 連一洋^{1,2} 鄭明珠^{1,2} 李伊嘉^{1,2}

¹ 國立屏東科技大學獸醫學系

² 國立屏東科技大學動物疾病診斷中心

摘要 台灣南部黑羽土雞養禽場，於近 5 週齡雞隻出現囉音及肝腎病變，死亡率 0.8%(30/3600)。肉眼病變可見肝臟腫大並有多發局部黃白色斑塊，腎臟腫大且色澤蒼白，另有右側輸卵管囊腫。組織病理學檢查可見含嗜鹼性核內包涵體之壞死性肝炎及間質性腎炎。分子生物學檢測結果為家禽腺病毒與台灣一型傳染性支氣管炎病毒陽性。綜合以上，本病例最終診斷為包涵體性肝炎及台灣一型傳染性支氣管炎。

關鍵字：雞、包涵體性肝炎、傳染性支氣管炎

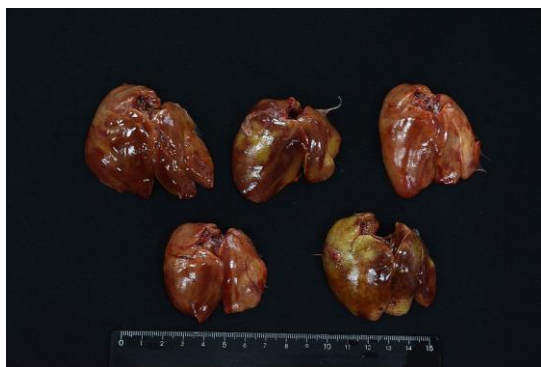

Fig. 1 肝臟腫大，可見多發局部黃白色斑塊。

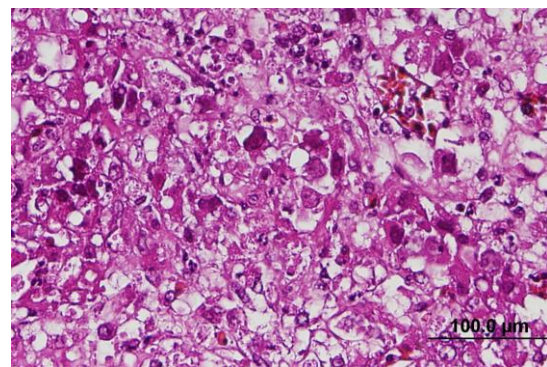


Fig. 2 肝臟細胞壞死，可見嗜鹼性核內包涵體。(H&E 染色, 400 倍, bar=100μm)。