

切片連結：[http://140.120.114.107/ivp\\_slide\\_view.php?id=1006](http://140.120.114.107/ivp_slide_view.php?id=1006)

切片名稱：Case3. CU15035

Case 3. CSVP 2016-2877 (CU15035, ADDC NCYU, Y.Y.Wang, H.C Kuo, C.L. Chen, D.Y. Lo)

Fig, 3-week-old, showed clinical signs of coughing, abdominal breathing and paddling. The morbidity was 0.2% (2/100) and the mortality was 0.1% (1/100).

### 哺乳豬之豬生殖與呼吸綜合症病毒與敗血型大腸桿菌混合感染

Co-infection of Porcine Reproductive and Respiratory Syndrome Virus and Septicemic *Escherichia coli* in Suckling Pigs

王義雲\*、郭鴻志、張銘煌、陳秋麟、羅登源

國立嘉義大學獸醫學系

**摘要** 本病例於 104 年 12 月 18 日送檢 1 頭 3 週齡哺乳豬。經送檢者表示該批病豬於 12 月 17 日發現有咳喘、腹式呼吸、側臥及滑水樣神經症狀。該批哺乳豬約 100 頭，發生率約 2% (2/100)，死亡率約 1% (1/100)。肉眼病變哺乳豬可見耳翼、鼻吻部及四肢末端發紺；腦膜血管怒張，呈雲霧狀及出血；胸、腹腔纖維素樣物質黏連；肺臟胸膜纖維素樣物質黏連，右肺葉明顯墜積性鬱血，尖及心葉觸感堅實，膈葉呈大理石斑駁樣外觀、膨滿及多發局部出血點；心臟心外膜纖維素樣物質黏連；肝臟表面纖維素樣物質黏連；脾臟表面纖維素樣物質黏連及腫大；腸道漿膜面表面纖維素樣物質黏連。顯微病變於大、小腦及脊髓蜘蛛膜下腔有局部廣泛性多量嗜中性球浸潤、纖維素蓄積及多發局部出血；脊髓灰質部局部液化性壞死及中等量嗜中性球浸潤，多發局部血管周圍間隙多層單核炎症細胞及少量嗜中性球浸潤；肺臟肺小葉間隔多量嗜伊紅性蛋白質樣滲出液蓄積；多發局部支氣管及細支氣管腔多量嗜中性球浸潤及黏液蓄積，肺泡出血，其肺泡腔內有水腫液、壞死細胞碎片蓄積及多量嗜中性球浸潤；多發局部肺泡間隔多量單核炎症細胞浸潤及第二型肺泡上皮細胞腫大及增生；胸膜、心外膜及腹膜瀰漫性多量嗜中性球浸潤及纖維素蓄積。實驗室檢查於腦脊髓液分離出敗血型大腸桿菌，分子生物學於肺臟檢測出豬生殖與呼吸綜合症病毒核酸為陽性，最終確診為哺乳豬之豬生殖與呼吸綜合症病毒與敗血型大腸桿菌混合感染。

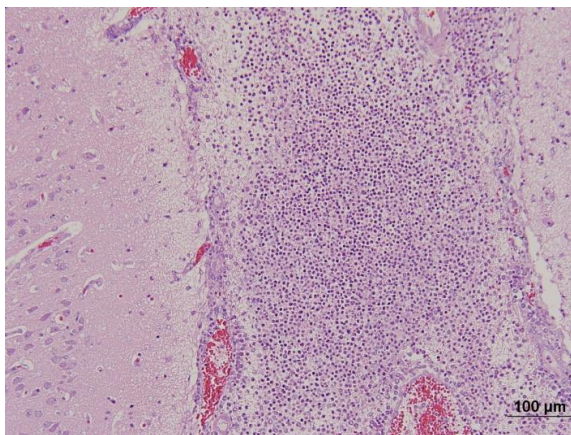


Fig. 1 大腦 蜘蛛膜下腔多量嗜中性球浸潤及纖維素蓄積 (H&E 染色, 200 倍)。

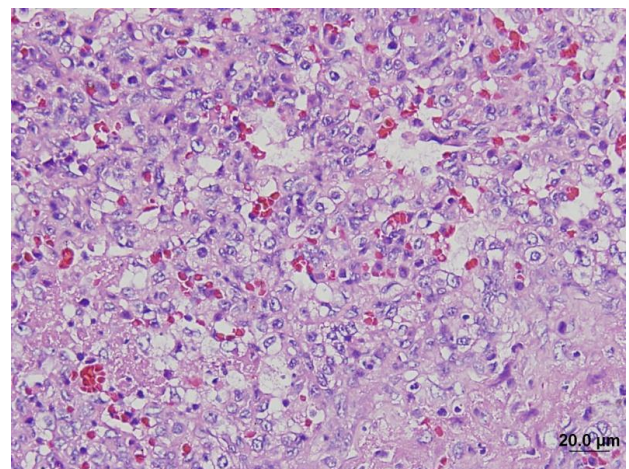


Fig. 2 肺臟 肺泡間隔第二型肺泡上皮細胞腫大及增生，肺泡腔壞死細胞碎片蓄積 (H&E 染色, 600 倍)。